

Tiña capitis por *Trichophyton tonsurans* en un paciente pediátrico

Tinea capitis by Trichophyton tonsurans in a pediatric patient

Patricia Vides De La Hoz^a, Melina Piccolomini^a, Aldana Almassio^a, Eugenia Abad^a,
Margarita Larralde^{a,b}

RESUMEN

La tiña capitis (TC) es una micosis superficial del cuero cabelludo, considerada una de las infecciones más frecuentes por dermatofitos en niños. Hasta la actualidad, las especies descritas con mayor frecuencia en nuestro medio son el *Microsporum* y, en segundo término, *Trichophyton*, los cuales se contraen principalmente por contacto directo con animales o seres humanos infectados, respectivamente.

Se presenta el caso de una paciente de 8 años con alopecia y lesiones inflamatorias de 2 años de evolución, en la que finalmente se llegó al diagnóstico de TC inflamatoria causada por *T. tonsurans*, un hongo antropofílico considerado poco frecuente en Argentina y emergente en la provincia de Buenos Aires. Este patógeno presenta alta transmisibilidad; son varios los países que han reportado brotes escolares y comunitarios. Se debe resaltar la importancia de su sospecha clínica temprana para un tratamiento adecuado.

Palabras clave: tiña del cuero cabelludo, *Trichophyton tonsurans*, niño, dermatofitos.

ABSTRACT

Tinea capitis (TC) is a superficial mycosis of the scalp, considered one of the most common dermatophyte infections in children. Until now, the species mainly described in our environment are *Microsporum* and secondly *Trichophyton*, which are contracted mainly by direct contact with infected animals or humans, respectively.

We present the case of an 8-year-old patient with alopecia and inflammatory lesions of 2 years of evolution, finally reaching the diagnosis of inflammatory tinea capitis caused by *T. tonsurans*, an anthropophilic fungus considered rare in Argentina and emerging in the province of Buenos Aires. This pathogen has high transmissibility; several countries have reported school

and community outbreaks. The importance of its early clinical suspicion for adequate treatment should be emphasized.

Key words: tinea capitis, *Trichophyton tonsurans*, child, dermatophyte.

<http://dx.doi.org/10.5546/aap.2022.e192>

Cómo citar: Vides De La Hoz P, Piccolomini M, Almassio A, Abad E, Larralde M. Tiña capitis por *Trichophyton tonsurans* en un paciente pediátrico. *Arch Argent Pediatr* 2022;120(4):e192-e196.

INTRODUCCIÓN

Trichophyton tonsurans, un dermatofito antropofílico, es el agente etiológico predominante de la tiña capitis (TC) en países como Estados Unidos y en Europa, a diferencia de Argentina, donde el patógeno más frecuente es *Microsporum canis*, un dermatofito zoofílico.¹

El diagnóstico se sospecha con base en las manifestaciones clínicas, los hallazgos dermatoscópicos y los antecedentes epidemiológicos. Se confirma con el examen micológico directo y el cultivo. El tratamiento de elección es sistémico, según el agente etiológico.

CASO CLÍNICO

Paciente de sexo femenino de 8 años, oriunda y residente en Buenos Aires, sin antecedente de contacto con mascotas, ni con extranjeros, consultó por lesiones en cuero cabelludo de 2 años de evolución, que habían sido previamente tratadas con corticoides tópicos, antibióticos tópicos y antibióticos por vía oral, con diagnóstico presuntivo de piodermatitis. Al examen físico presentaba áreas alopécicas, algunas con retracción fibrosa, con descamación fina sobre base eritematosa y escasas pústulas, localizadas en las regiones temporal y parietal de cuero cabelludo (Figura 1). Pilotracción negativa. A la dermatoscopia se observaron placas eritematosas con descamación, surcadas por telangiectasias (Figura 2).

Colaborador: Marcelo Labelb

a. Sector Dermatología Pediátrica
b. Servicio de Dermatología
Hospital Gral. de Agudos J.M. Ramos Mejía,
Ciudad Autónoma de Buenos Aires, Argentina.

Correspondencia:

Patricia Vides De La Hoz: Videseliana15@gmail.com

Financiamiento: Ninguno.

Conflicto de intereses: Ninguno que declarar.

Recibido: 6-9-2021

Aceptado: 10-11-2021

Se solicitó estudio micológico y biopsia de piel. Ante la sospecha de tiña *capitis* se inició tratamiento con griseofulvina en dosis de 20 mg/kg/día. El examen micológico directo fue negativo y el cultivo presentó desarrollo de *T. tonsurans*. La biopsia de piel informó foliculitis y perifoliculitis supurada. La tinción de ácido periódico de Schiff (PAS, por su sigla en inglés) fue negativa.

Acudió a control, un mes después de inicio del tratamiento, con mejoría clínica, sin presencia de costras ni pústulas, pero con persistencia de placas cicatriciales (Figura 3). Concurrió con su hermano, quien presentaba lesiones en tronco compatibles con tiña *corporis* y en cuero cabelludo una placa eritematosa con descamación en región occipital. Se realizó examen micológico directo que resultó positivo para dermatofito de tipo

FIGURA 1 A: alopecia cicatricial con eritema, descamación y pústulas; B: alopecia cicatricil con eritema

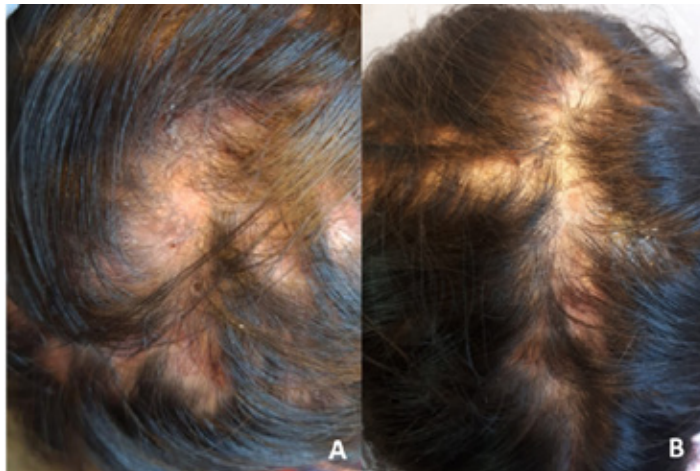
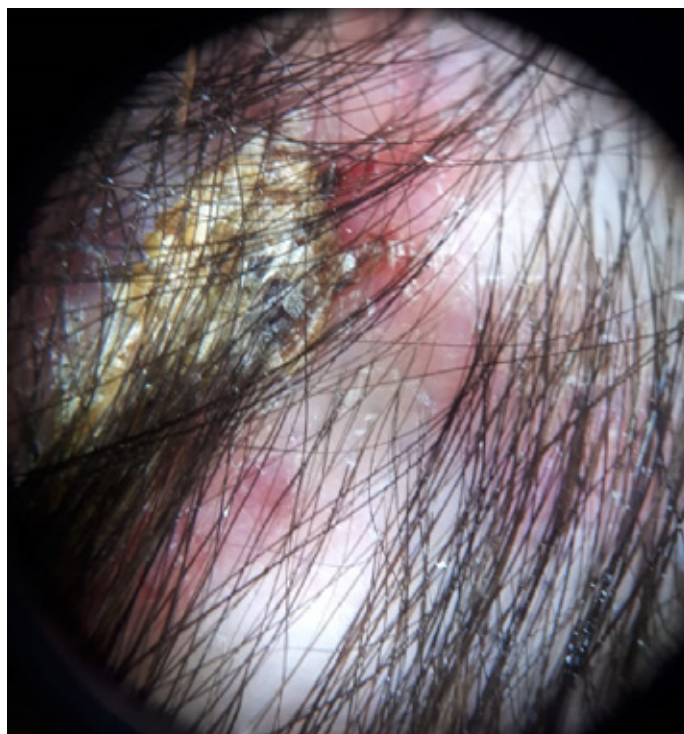


FIGURA 2. Dermatoscopia: placas eritematosas con pústulas y descamación, surcadas por telangiectasias



endotrix (Figura 4). Además, durante la anamnesis dirigida, la madre refirió que la prima de la paciente, oriunda de Buenos Aires, presentaba lesiones en el cuerpo similares a las del hermano de la paciente.

DISCUSIÓN

Se denomina TC a la infección por dermatofitos de la piel del cuero cabelludo y la porción intrafolicular del pelo. Afecta

habitualmente a niños,^{2,3} prepúberes y, en raras ocasiones, ocurre en lactantes y adultos.

Los dermatofitos son responsables de un conjunto de infecciones frecuentes en la comunidad. La prevalencia de la especie varía en cada país, y con esto, la forma de presentación. Dentro del género *Trichophyton*, el *T. tonsurans* es un dermatofito antropofílico, que ocasiona parasitación de tipo *endotrix* del pelo. En los Estados Unidos^{1,2,4} y el Reino Unido,^{4,6} es el agente

FIGURA 3 A y B: al mes de tratamiento se evidencia alopecia cicatricial sin escamas ni pústulas

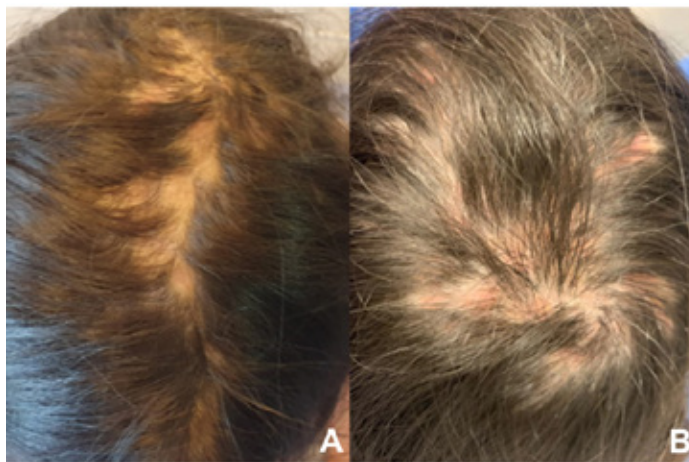
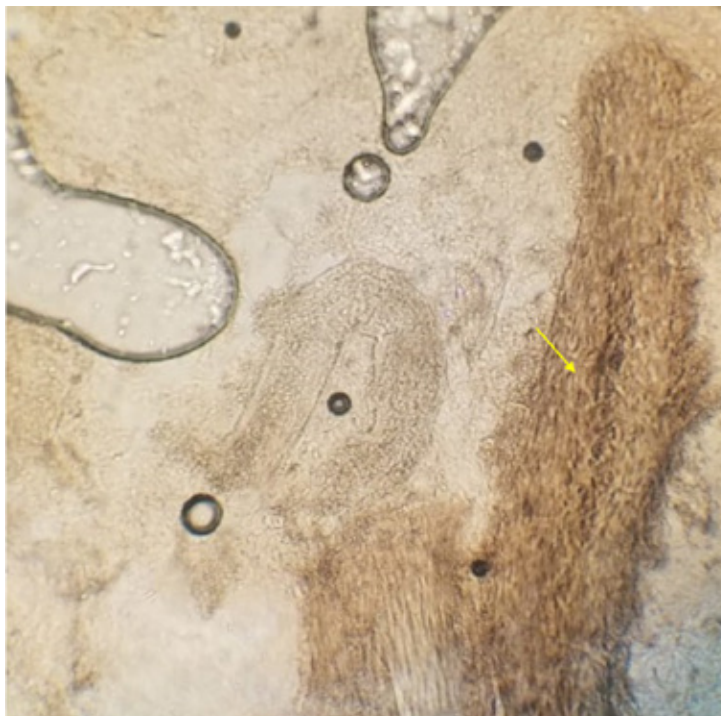


FIGURA 4. Hallazgos al examen microscópico directo



causal más frecuente de TC y es considerado un problema de salud pública.¹ En algunos países de América Latina, se lo considera un patógeno emergente⁷ debido a las migraciones poblacionales y modificaciones en la calidad de vida.^{5,8}

En la Argentina, *T. tonsurans* es un agente causal poco frecuente. En un estudio prospectivo, descriptivo y observacional realizado en el Hospital Garrahan de Buenos Aires en el período de 2004-2006, se evaluaron 178 niños con tiña *capitis* o querión de Celso. Se encontró *T. tonsurans* en 14/111 pacientes (12,61 %).⁹ En otro estudio observacional en un hospital de la provincia de Santa Fe, se analizaron 1154 muestras de pacientes con micosis superficiales que asistieron a la Sección Microbiología. Se aisló *T. tonsurans* en el 0,2 % de los cultivos.¹⁰

La TC se puede presentar de 2 formas: la forma descamativa,² y la forma inflamatoria denominada querión de Celso.^{6,3} A su vez la parasitación del pelo se puede presentar de forma *endotrix* o *ectotrix*. En las infecciones *ectotrix*, las esporas se ven predominantemente fuera del tallo del pelo y, en las infecciones *endotrix*, las esporas se encuentran dentro del tallo del pelo.¹¹

El diagnóstico de la TC es clínico y se confirma demostrando la presencia de elementos fúngicos mediante el examen microbiológico directo con hidróxido de potasio y el cultivo.

El diagnóstico de la TC por *T. tonsurans* representa un desafío, dada la baja incidencia de infecciones por este microorganismo en Argentina.

En las raras ocasiones en las que no se llega al diagnóstico, sobre todo en pacientes que han sido tratados erróneamente, como lo sucedido en el caso aquí presentado, es necesario realizar toma de muestra para histopatología. En este caso, hubo factores distractores como el proceso inflamatorio de 2 años de evolución, la presencia de alopecia cicatricial, el resultado del examen directo negativo y la histopatología que reveló un cuadro de foliculitis. Se pudo llegar al diagnóstico con el resultado del cultivo sumado a la fuerte sospecha clínica de dermatoficia y a la epidemiología familiar, que apoyó aún más el diagnóstico.

El diagnóstico diferencial de la TC incluye la alopecia *areata*, eccema, psoriasis, piodermatitis y foliculitis decalvante (infrecuente en pediatría). En un reporte de casos publicado en *Pediatric Dermatology* en el 2018, se describieron 3 casos de tiña *capitis*, cuya manifestación clínica se caracterizaba por placas alopecias fluctuantes y

nódulos, imitando la celulitis disecante. Todos los casos recibieron un primer diagnóstico erróneo y multitratamientos, hasta que, finalmente, los cultivos de hongos desarrollaron especies de *Trichophyton*.¹²

La mayoría de las veces, el tratamiento de la TC debe ser sistémico. El tratamiento tópico como única opción no es suficiente, puesto que no hay penetración del antifúngico en la raíz del pelo comprometido, lo cual lleva al fracaso terapéutico. La identificación de la especie causal de la tiña determina el tratamiento a elegir.

El tratamiento de primera línea para el *T. tonsurans* consiste en la administración de griseofulvina o terbinafina.^{2,7} Tal como está descrito en la literatura, la dosis utilizada de griseofulvina en pacientes pediátricos es de 10 a 30 mg/kg/día durante 6 a 12 semanas. La terbinafina se usa en dosis de 5 mg/kg/día; es de 250 mg/día vía oral en los pacientes con peso superior a 40 kg, 125 mg/día en niños de 20 a 40 kg y 62,5 mg/día en menores de 20 kg,¹ tanto en la terapia continua como en pulsos. Ensayos clínicos aleatorizados han demostrado que cuatro semanas de tratamiento con terbinafina es tan eficaz¹³ como ocho semanas de griseofulvina para lograr la curación completa (clínica y micológica) de las infecciones por *Trichophyton*.¹

La asociación con champú con ketoconazol contribuye a disminuir el riesgo de transmisión en estadios iniciales.⁴

Al evaluar este caso, se evidencia que existen formas de presentación que no son las comunes, así como también que el tiempo de evolución clínica se puede prolongar por diagnósticos erróneos previos, lo que conlleva a la indicación de múltiples tratamientos inadecuados. Se observa el aumento de la incidencia de *T. tonsurans* como agente causal en estas dermatoficias en nuestro medio; por lo tanto, es importante considerarlo dentro de las sospechas diagnósticas, teniendo en cuenta las consecuencias que puede traer el inicio tardío de un tratamiento adecuado.

Se resalta que, ante una fuerte sospecha diagnóstica, se debe encontrar el agente causal para dar un tratamiento eficaz.

Siempre se debe considerar el control familiar, escolar y del medio en el que se desenvuelve el paciente. Se recomienda evitar el uso compartido de fómites, así como hacer énfasis en el tratamiento de familiares. Estas medidas contribuyen a evitar los brotes comunitarios, que se han incrementado en los últimos años dada la alta transmisibilidad del dermatofito *T. tonsurans*.

REFERENCIAS

1. Goldstein AO, Goldstein BG. Dermatophyte (tinea) infections. *UpToDate*. 2021. [Consulta: 21 de octubre de 2020]. Disponible en: <https://www.uptodate.com/contents/dermatophyte-tinea-infections>
2. Benavides J, Villanueva J. Tiña del cuero cabelludo por *Trichophyton tonsurans*: agente emergente en Colombia. *Rev Asoc Colomb Dermatol*. 2010;18(2):99-101.
3. Sombatmaithai A, Pattanaprichakul P, Tuchinda P, Surawan T, et al. Tinea capitis caused by *Trichophyton tonsurans* presenting as an obscure patchy hair loss due to daily antifungal shampoo use. *Dermatol Pract Concept*. 2015;5(2):133-5.
4. Abad ME, Label A, Llorca V. Micosis superficiales. En: Larralde M, Abad E, Luna P, Boggio P, Ferrari B. *Dermatología Pediátrica*. 3ra ed. Ciudad Autónoma de Buenos Aires: Journal; 2021: 227-32.
5. Zhou YB, Chao JJ, Ma L, Xiao YY. Kerion caused by *Trichophyton tonsurans* in an infant. *Int J Infect Dis*. 2021;102:242-3.
6. Lapergola G, Breda L, Chiesa PL, Mohn A, Giannini C. Kerion celsi caused by *Trichophyton tonsurans* in a child. *Lancet Infect Dis*. 2018;18(7):812.
7. Cruz CR, Yáñez HC, Carvajal SL, Vieille P, Barrientos C. Brote de tiña por *Trichophyton tonsurans* en una escuela básica de Valparaíso, Chile. *Rev Chil Infectol*. 2019;36(4):513-7.
8. Hiruma J, Ogawa Y, Hiruma M. *Trichophyton tonsurans* infection in Japan: epidemiology, clinical features, diagnosis and infection control. *J Dermatol*. 2015;42(3):245-9.
9. Santos PE, Córdoba S, Rodero LL, Carrillo-Muñoz AJ, Lopardo HA. Tinea capitis. Experiencia de 2 años en un hospital de pediatría de Buenos Aires, Argentina. *Rev Iberoam Micol*. 2010;27(2):104-6.
10. Nardin ME, Pelegri DG, Manias VG, Méndez E. Agentes etiológicos de micosis superficiales aislados en un hospital de Santa Fe, Argentina. *Rev Argent Microbiol*. 2006;38(1):25-7.
11. Maysner P, Gräser Y. Superficial fungal infections. In Hoeger P, Kinsler V, Yan A (Eds). *Harper's Textbook of Pediatric Dermatology*. 4th ed. Hoboken, NJ: Wiley Blackwell; 2019:527-59.
12. Shastri J, Ciliberto H, Davis DM. Tinea capitis mimicking dissecting cellulitis in three children. *Pediatr Dermatol*. 2018;35(1):e79-83.
13. Durán-Valle MT, Regodón-Domínguez M, Velasco-Rodríguez MJ, Andrés A, Gómez-Garcés JL. Epidemia de tiña por *Trichophyton tonsurans* en un área sanitaria de la Comunidad de Madrid (España). *Rev Iberoam Micol*. 2016;33(2):126-8.